



Informationen für Sie:

Zuckerbedingte Netzhauterkrankung

[Diabetische Retinopathie]



Berufsverband der Augenärzte
Deutschlands e.V. (BVA)



Deutsche Ophthalmologische
Gesellschaft (DOG)

Diabetes und Auge

Die Zuckerkrankheit (Diabetes mellitus) ist eine schleichende Krankheit. Bei ihr treten infolge der erhöhten Blutzuckerkonzentration über Jahre hin immer mehr Veränderungen an den Blutgefäßen im ganzen Körper auf. Diese Gefäßschäden sind die Ursache für Nieren- und Nervenschäden oder die gefürchteten Herz-Kreislaufprobleme, an denen im Langzeitverlauf der Erkrankung viele Diabetiker leiden.

Auch die Augen sind von den Folgeschäden der Zuckerkrankheit betroffen. Durch die hohe Zuckerkonzentration im Blut verändern sich die winzigen Blutgefäße der Netzhaut (Retina), was mit der Zeit zu erheblichen Sehbeeinträchtigungen führen kann.

Diese Folgekrankheit des Diabetes mellitus nennt man diabetische Retinopathie. Sie ist zunächst mit keinerlei Beeinträchtigungen für den Patienten verbunden. Da jedoch eine frühe Diagnose und ein rechtzeitiger Behandlungsbeginn sehr wichtig zum Erhalt des Augenlichtes sind, muss der Diabetiker regelmäßig vom Augenarzt untersucht werden.

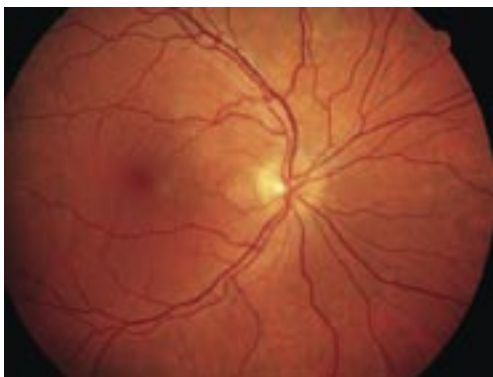

Abb. 1
Gesunde Netzhaut

Diabetische Retinopathie – eine verhängnisvolle Augenkrankheit

Die Gefäßveränderungen an der Netzhaut führen einerseits zu Verschlüssen der Gefäße und damit zu einer Mangelversorgung der Sehzellen, andererseits zu Veränderungen an den Gefäßwänden, so dass Flüssigkeit aus den Gefäßen in das benachbarte Gewebe austritt. Man unterscheidet folgende Formen der diabetischen Retinopathie:

Die nicht-proliferative diabetische Retinopathie:

Hier beschränken sich die Gefäßveränderungen auf die Netzhaut. Es kommt z.B. zu Blutungen, Aussackungen der Kapillärwände (Mikroaneurysmen), Ablagerungen

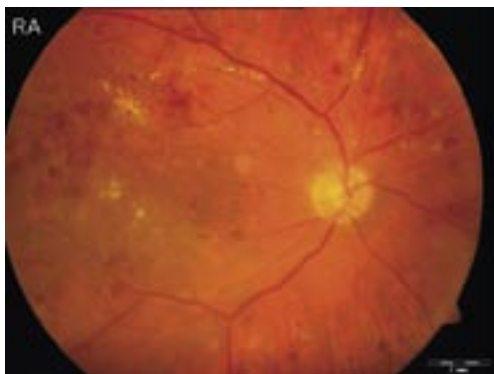

Abb. 2
Nicht-proliferative diabetische Retinopathie

(harte Exsudate) und Veränderungen der Venen. Zu diesem Zeitpunkt bemerkt der Patient häufig noch keine Beeinträchtigung seiner Sehkraft.

Typische Veränderungen der Netzhaut bei der nicht-proliferativen diabetischen Retinopathie sieht man in Abb.2.

Die proliferative diabetische Retinopathie:

Schreitet die Krankheit fort, bilden sich neue minderwertige Gefäße, die aus der Netzhaut in den Glaskörper wuchern. In diesem Stadium der diabetischen Retinopathie ist das Sehvermögen stark gefährdet.

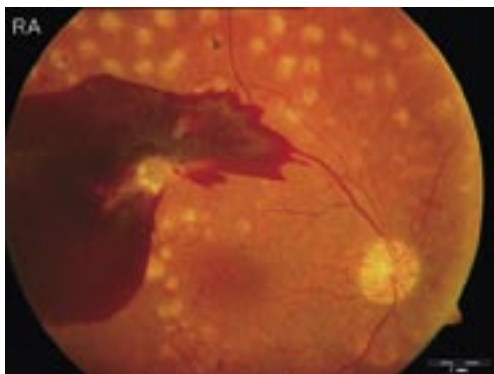


Abb. 3
Proliferative diabetische Retinopathie mit
Einblutung in den Glaskörper

Aus den krankhaften Gefäßwucherungen kann es zu Einblutungen in den Glaskörper kommen, die das Sehen stark beeinträchtigen (Abb.3).

Gleichzeitig können die neuen Gefäße die Netzhaut wie „Zugseile“ von ihrer Unterlage, der sie ernährenden Aderhaut, ablösen.

Die diabetische Makulopathie:

Über die bisher geschilderten Veränderungen hinaus kann häufig auch der sogenannte gelbe Fleck (Makula) und damit die Stelle des schärfsten Sehens in der Mitte der Netzhaut von den Diabetesfolgen betroffen sein. Man spricht dann von einer sogenannten diabetischen Makulopathie.

Ist dieser wichtige Netzhautbereich, der u.a. für das Fixieren und das scharfe Sehen entscheidend ist, von den diabetesbedingten Gefäßveränderungen betroffen, so droht eine Zerstörung der zentralen Sehzellen (Photorezeptoren), was zur Sehminde- rung mit Verlust der Lesefähigkeit bis sogar zur weitgehenden Erblindung führen kann. Bei der diabetischen Makulopathie ist vor allem die Undichtigkeit der geschädigten Netzhautgefäße ein wesentliches Problem, wodurch es zu einer chronischen Schwel- lung der Makula, dem sogenannten Maku- laödem kommt. Diese Netzhautschwellung beeinträchtigt die Sehfunktion und verstärkt die Durchblutungsstörung der Makula. Mit zunehmender Dauer des Ödems führt dies zur unwiderbringlichen Schädigung der zentralen Netzhaut mit bleibendem Seh- schärfenverlust.

Wird dem Fortschreiten der diabetischen Retinopathie bzw. der diabetischen Maku- lopathie nicht in bestimmten Stadien Ein- halt geboten, ist daher das Augenlicht akut gefährdet.

Wie nimmt der Patient die diabetische Retinopathie wahr?

Dem Diabetiker bleiben die sein Sehvermögen bedrohenden Veränderungen lange Zeit verborgen. Meist bemerken die Patienten eine Sehminderung, wie verschwommenes oder verzerrtes Sehen, blinde Flecken oder auch einen totalen Sehverlust erst, wenn die Diabeteserkrankung die Sehzellen in der Netzhautmitte (Makula) schädigt, oder es zu sehbeeinträchtigenden Komplikationen infolge der proliferativen Retinopathie, wie z.B. Blutungen in den Glaskörper, gekommen ist. Um das Sehvermögen möglichst uneingeschränkt zu erhalten, ist es dann allerdings häufig zu spät.

Daher sollte jeder Diabetiker gleich zu Beginn seiner Erkrankung seinen Augenarzt aufsuchen. Danach ist eine mindestens jährliche augenärztliche Kontrolle auch bei gutem Sehvermögen unbedingt notwendig.

Untersuchung und Behandlung der diabetischen Retinopathie

Die Untersuchung zur Feststellung der diabetischen Netzhautveränderungen ist für den Patienten nicht belastend. Die Pupille wird dazu mit Augentropfen erweitert, um einen besseren Einblick auf die Netzhaut zu erhalten. Die Abb.4 zeigt die Untersuchung, bei der die Augenärztin mit Hilfe eines Stereomikroskops und einer kleinen Lupe die Netzhaut betrachtet.

Wenn dabei eine diabetische Makulopathie mit zentraler Netzhautschwellung (Makulaödem) erkannt wird, so wird meist eine eingehendere Untersuchung erforderlich, um die passende Therapie auszuwählen und den Therapieerfolg überwachen zu können. Einerseits kann es dabei nötig sein, die Netzhaut-Durchblutung durch eine Gefäßdarstellung (Angiographie) genauer zu untersuchen, wobei ein wasserlöslicher fluoreszierender Farbstoff in die Armvene injiziert wird. Andererseits ist oft eine genaue Vermessung und Darstellung des Makulaödems, sowie ein Ausschluß Ödemverstärkender Anheftungen des Glaskörpers an die Makula zur Therapieplanung erforderlich. Dazu wird die optische Ko-



Abb. 4
Netzhautuntersuchung an der Spaltlampe

härentomographie (OCT) verwendet, bei der mittels moderner Kameratechnik eine 3-dimensionale hochauflösende Schicht-Darstellung der Makula erzeugt wird. Diese nicht invasive Untersuchungsmethode erlaubt es, sogar einzelne Netzhautzellschichten genau zu beurteilen. Durch wiederholte Untersuchung mit Vermessung der Makula ist so ein Therapieerfolg exakt einschätzbar und die Notwendigkeit neuerlicher Therapie bei Rückkehr des Ödems frühzeitig erkennbar, bevor es zu einem Sehverlust kommt. Solange die OCT-Untersuchung noch nicht als Kassenleistung abrechenbar ist, handelt es sich hierbei um eine sogenannte individuelle Gesundheitsleistung („IGeL“), deren Kosten der Patient selbst tragen muss.

Behandlungsmöglichkeiten:

Ist die diabetische Retinopathie noch nicht allzu weit fortgeschritten, kann z.B. durch eine Laserbehandlung der Netzhaut oft ein weiteres Fortschreiten der Gefäßveränderung, sowie eine nachfolgende Blutungskomplikation oder Netzhautablösung verhindert werden. Die Laserbehandlung erfolgt in Tropfenbetäubung und ambulant. Je früher Gefäßveränderungen durch den Augenarzt erkannt und behandelt werden, umso sanfter kann die Behandlung sein und umso besser sind die Ergebnisse.

Bei schwerwiegenderen Formen, wie Einblutungen in den Glaskörper und diabetesbedingten Netzhautablösungen, kann dank der Fortschritte in der Netzhaut-Glaskörper-Chirurgie, eine aufwendige Operation (Vitrektomie) diese Augen meist noch vor der völligen Erblindung bewahren (Abb.5).

Bestehen zentrale Netzhautveränderungen (Makulopathie) mit Schwellung der Netzhautmitte (Makulaödem), so können, je nach Befund, neben der bislang üblichen Laserbehandlung, neuerdings auch wiederholte Medikamenteneinspritzungen in den Glaskörperraum des Auges eine

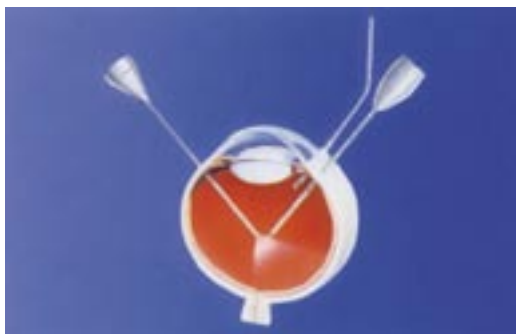

Abb. 5
Schema-Zeichnung der Vitrektomie

erfolgversprechende Behandlungsoption darstellen. Dabei werden Medikamente, wie Kortisonabkömmlinge oder VEGF-Inhibitoren, die gefäßabdichtend wirken, verwendet. Die Injektionen erfolgen ambulant unter lokaler Tropfbetäubung des Auges in einem sterilen Eingriffsraum. Mehrfache Wiederholungen des Eingriffes in monatlichem Abstand sind in der Regel für ein Abschwellen des Ödems erforderlich und regelmäßige Kontrolluntersuchungen sind daher Behandlungsvoraussetzung. Auch eine Kombination aus Laserbehandlung und Medikamenteneingabe in das Auge kann gelegentlich sinnvoll sein. Wenn in der Schichtdarstellung der Makula (OCT) festgestellt wird, dass ein Zug des Glaskörpers (Traktion) auf die Netzhautmitte das

Ödem wesentlich verstärkt, kann auch eine Operation mit Entfernung des Glaskörpers (Vitrektomie) gegen das Makulaödem eingesetzt werden.

Neben der augenärztlichen Behandlung sollte eine konstant und dauerhaft gute Blutzucker- und Blutdruckeinstellung selbstverständlich sein. Sie sind die besten Garanten, um das Entstehen einer diabetischen Retinopathie zu verhindern bzw. das Fortschreiten der Netzhautveränderungen zu unterbinden. Dabei sollten normale Blutdruckwerte und ein niedriger Langzeit-Blutzuckerwert (HbA1c-Wert) angestrebt werden.

Diabetes und Auge – ein vielschichtiges Problem

Bei dauerhaft schlechter Blutzuckereinstellung kommt es häufig zu Schwankungen der Sehschärfe. Diese sind gerade in der Einstellungsphase mit Insulin sehr ausgeprägt und führen dazu, dass sich die Stärke der benötigten Brillengläser mehrfach ändern kann. Ähnliche Effekte können durch diabetische Netzhautveränderungen hervorgerufen werden. Deswegen sollte die Untersuchung für eine neue Brillenkor-

rektur beim Diabetiker nur bei stabiler Blutzuckereinstellung und unter Kenntnis des aktuellen Netzhautbefundes erfolgen.

Bei starken, diabetisch bedingten Schwankungen der Sehschärfe sollte auf das Autofahren verzichtet werden.

Vorbeugung durch Früherkennung

Bemerkt der Patient Sehverschlechterungen, sind häufig die Veränderungen der Netzhautgefäße bereits sehr weit fortgeschritten. Die Gefahr einer ernsthaften Sehbehinderung kann nur dadurch abgewendet werden, dass die diabetische Retinopathie gleich zu Beginn erkannt und rechtzeitig behandelt wird. Mit einer Feststellung der Sehschärfe allein – wie z.B. anlässlich einer Brillenbestimmung üblich – kann eine diabetische Retinopathie weder aufgedeckt, geschweige denn ausgeschlossen werden, zumal die diabetischen Augenhintergrundsveränderungen oft nicht an der Stelle des schärfsten Sehens beginnen.

Die Empfehlungen der „Initiativgruppe zur Früherkennung diabetischer Augenerkrankungen“, der Deutschen Ophthalmologischen Gesellschaft und des Berufsverbandes der Augenärzte lauten daher:

- Unmittelbar nach Feststellung des Diabetes mellitus sollte bei allen Diabetikern eine augenärztliche Untersuchung erfolgen. Diese sofortige Maßnahme ist umso wichtiger, da oftmals nicht bekannt ist, wie lange die diabetische Stoffwechselerkrankung bereits besteht!
- Vor Feststellen diabetischer Augenveränderungen sind augenärztliche Kontrolluntersuchungen unter Weitstellung der Pupillen mindestens einmal jährlich erforderlich!
- Sind bereits Veränderungen einer diabetischen Retinopathie entstanden, müssen die Patienten häufig in kürzeren Abständen augenärztlich untersucht werden – je nach Stadium der Erkrankung alle 3 bis 6 Monate!

Auch ohne Beeinträchtigung einmal pro Jahr zum Augenarzt!

Fortschrittliche therapeutische Verfahren stehen heute zur Rettung des Augenlichtes zur Verfügung. Doch nur durch Früherkennung diabetischer Veränderungen am Auge kann einer Erblindung mit großer Erfolgsaussicht vorgebeugt werden. Ihr Augenarzt wird alle Möglichkeiten der modernen Augenheilkunde einsetzen, um Ihr Sehvermögen zu erhalten. Helfen Sie Ihrem Augenarzt, indem Sie seine Hilfe rechtzeitig und regelmäßig in Anspruch nehmen!

Kontaktadresse:

Initiativgruppe zur Früherkennung
diabetischer Augenerkrankungen (IFdA)
www.diabetes-auge.de

Herausgeber:

**Berufsverband der Augenärzte
Deutschlands e.V. (BVA)**
Postfach 30 01 55, 40401 Düsseldorf
www.augeninfo.de

Deutsche Ophthalmologische Gesellschaft (DOG)
Platenstr. 1, 80336 München
www.dog.org

© Februar 2012 BVA + DOG

**Mit freundlicher Empfehlung:
Ihre Augenarztpraxis**